
Pengaruh Ekstrak Daun Tanaman Bidara (*Ziziphus mauritiana*) Terhadap Histopatologi Hati Mencit (*Mus musculus*) yang Diberi Alkohol

Mahmud Rudini^{1*}, Eko Kuswanto², Muhammad Khalid Yudistiro³

^{1,2,3}Prodi Pendidikan Biologi UIN Raden Intan Lampung

*Correspondence email: rudini@radenintan.ac.id

Article Info

Article History

Received : 10-09-2021

Revised : 15-10-2021

Published : 30-10-2021

Correspondence email:
rudini@radenintan.ac.id

ABSTRACT

*Alcohol is an organic compound that contains a hydroxyl functional group and is often consumed in the form of drinks by some people. Alcoholic beverages cause many health problems, one of which is liver damage. The bidara plant is one of the herbal plants that can cure various diseases because there are compounds, one of which is phenolics. The problem that arises now is what is the effect of Bidara Leaf Extract (*Ziziphus mauritiana*) on the Histopathology of the Liver of Mice (*Mus musculus*) treated with alcohol? The purpose of this study was to determine the effect of Bidara Leaf Extract (*Ziziphus mauritiana*) on the Histopathology of the Liver of Mice (*Mus musculus*) treated with alcohol. The research method used in this research is experimental post-test only group design research with a completely randomized design (CRD) with data collection techniques in the form of observation and documentation as well as data analysis techniques are continued normality test and homogeneity test followed by One test. Way ANOVA. This study used a dose of 70% alcohol with 1 ml/day and Bidara Leaf Extract 100 mg/kg BW, 150 mg/kg BW and 200 mg/kg BW with a dose of 0.5 ml/day/head for 14 days. Based on the results of research that has been carried out, there is an effect of Bidara Leaf Extract (*Ziziphus mauritiana*) on the Histopathology of the Liver of Mice (*Mus musculus*) given alcohol. This can be seen from the damage caused by alcohol, namely inflammation, necrosis and congestion, which improved when the Bidara Leaf Extract (*Ziziphus mauritiana*) was given. This means that the research that has been done can answer all the problem formulations that have been Determined.*

Keywords: Alcohol, Bidara Leaf Extract (*Ziziphus mauritiana*)
Histopathology of the Liver Of Mice (*Mus musculus*)

ABSTRAK

*Alkohol merupakan senyawa organik yang mengandung gugus fungsi hidroksil dan sering dikonsumsi dalam bentuk minuman oleh sebagian orang. Minuman beralkohol menimbulkan banyak masalah kesehatan, salah satunya adalah kerusakan hati. Tanaman bidara merupakan salah satu tanaman herbal yang dapat menyembuhkan berbagai penyakit karena mengandung senyawa salah satunya adalah fenolat. Permasalahan yang muncul sekarang adalah bagaimana pengaruh Ekstrak Daun Bidara (*Ziziphus mauritina*) terhadap Histopatologi Hati Mencit (*Mus musculus*) yang diberi alkohol? Tujuan penelitian ini adalah untuk mengetahui pengaruh Ekstrak Daun Bidara (*Ziziphus mauritina*) terhadap Histopatologi Hati Mencit (*Mus musculus*) yang diberi alkohol. Metode penelitian yang digunakan dalam penelitian ini adalah eksperimen post-test only group design research dengan Rancangan Acak Lengkap (RAL) dengan teknik pengumpulan data berupa observasi dan dokumentasi serta teknik analisis data yaitu uji normalitas lanjutan dan uji homogenitas dilanjutkan dengan Satu tes. Cara ANOVA. Penelitian ini menggunakan alkohol 70% dosis 1 ml/hari dan Ekstrak Daun Bidara 100 mg/kg BB, 150 mg/kg BB dan 200 mg/kg BB dengan dosis 0,5 ml/hari/ekor selama 14 hari. Berdasarkan hasil penelitian yang telah dilakukan, terdapat pengaruh Ekstrak Daun Bidara (*Ziziphus mauritina*) terhadap Histopatologi Hati Mencit (*Mus musculus*) yang diberi alkohol. Hal ini terlihat dari kerusakan akibat alkohol yaitu inflamasi, nekrosis dan kongesti yang membaik saat diberikan Ekstrak Daun Bidara (*Ziziphus mauritina*). Artinya penelitian yang telah dilakukan dapat menjawab semua rumusan masalah yang telah ditentukan.*

Kata Kunci: Alkohol, Ekstrak Daun Bidara, *Ziziphus mauritina*, Histopatologi Hati, Mencit (*Mus musculus*)

PENDAHULUAN

Alkohol adalah senyawa organik yang mengandung gugus fungsi hidroksil dan sering dikonsumsi dalam bentuk minuman oleh sebagian orang. Alkohol secara kimiawi merupakan hasil produksi dari fermentasi, dimana mikroorganisme seperti ragi memecah gula-gula sederhana (gula atau maltosa) menjadi alkohol karbondioksida dan air tanpa bantuan oksigen. Alkohol mempengaruhi beberapa sistem organ ataupun organ dalam tubuh.

Alkohol yang dikonsumsi akan

diabsorpsi, termasuk yang melalui saluran pernapasan. Penyerapan terjadi setelah alkohol masuk ke dalam lambung dan diserap di usus kecil. Hanya 5 - 15% yang diekskresikan secara langsung melalui paru-paru, keringat, dan urin. Alkohol mengalami metabolisme di dalam ginjal, paru-paru, dan otot. Alkohol yang telah diabsorpsi akan masuk ke dalam darah, selanjutnya alkohol akan diedarkan ke seluruh tubuh dan akhirnya mencapai jaringan dan sel.

Tanaman Bidara (*Ziziphus mauritiana*) merupakan jenis

tumbuhan yang tumbuh baik pada tanah yang subur, bisa ditanam di dataran rendah dan dataran tinggi. Anggota famili Rhamnaceae Bidara termasuk dalam tanaman lengkap, dimana bidara merupakan tumbuhan yang bandel, yang dapat mengatasi suhu ekstrem dan mampu bertahan hidup pada lingkungan yang agak kering.

Pada tanaman bidara (*Ziziphus mauritina*) memiliki kegunaan yaitu untuk mengobati abses (bisul), gangguan hati, demam, asma, luka, bengkak, dan diare. Selain itu tanaman bidara juga bisa berguna sebagai antiinflamasi (meredakan peradangan, serta nyeri), antimikroba (sebagai antibiotik), mencegah timbulnya penyakit tumor, antifungi (mencegah jamur), antioksidan (menegah penuaan).

Mencit adalah hewan yang termasuk ke dalam kelas Mamalia. Mencit merupakan salah satu golongan hewan mamalia pengerat yang bersifat omivorus dan nokturnal. Ciri umum dari mencit yaitu memiliki warna kulit rambut tubuh putih atau keabu-abuan dengan perut sedikit pucat, mata berwarna merah atau hitam. Mencit memiliki bentuk tubuh yang kecil berwarna putih dengan memiliki siklus estrus yang pendek dan teratur antara 4-5 hari. Mencit jantan memiliki berat badan sekitar 18-35 gram. Biasanya mencit dapat hidup selama 1-2 tahun dan dewasa pada umur 35-60 hari. Musculus L. memiliki masa reproduksi 1,5 tahun dengan waktu kehamilannya 19-21 hari. Mencit dapat melahirkan 6-15 ekor. Berat dewasa mencit rata-rata 18-35 gram dan berat lahir 0,5-1.0 gram. Suhu rektal mencit 35-39OC dengan pernapasan 140-180 kali/menit, dan denyut jantung 600-650 kali. Mencit

merupakan salah satu hewan percobaan efisien yang sering digunakan dalam penelitian. Hal ini dikarenakan mencit mudah dipelihara, tidak memerlukan tempat yang luas, waktu kehamilan yang singkat, dan banyak memiliki anak perkelahiran. Mencit dan tikus putih memiliki banyak data toksikologi, sehingga mempermudah dalam membandingkan toksisitas zat-zat kimia

Mencit masuk kedalam ordo rodentia dikarenakan hewan dengan kelompok mamalia yang dapat berkembang pada berbagai lingkungan di seluruh dunia dengan jumlah yang tercatat lebih dari 2.050 spesies. Mencit dapat hidup berdampingan dengan manusia, memiliki hubungan yang bersifat parasitisme dan mutualisme dengan makhluk hidup.

Hati merupakan organ viscera abdominis yang terbesar. Organ ini menempati kwadran kanan atas abdomen, di region hypochondrium dextra, epigastrium dan sering sampai hypochondrium sinistra sejauh linea lateralis sinistra. Tersusun atas sel-sel epithelial (hepatocyt) dikelilingi darah yang mengalir dari vena porta dan arteria hepatica. Struktur anatomi hati menyatu dengan saluran bilier dan kandung empedu. Permukaan luar dibungkus dengan kapsul jaringan fibrosa dan dilingkupi oleh peritoneum visceral. Secara anatomis, hepar dibagi menjadi 4 lobus yaitu lobus kanan, lobus kiri, lobus quadratus dan lobus kaudatus. Pada tiap sudut struktur heksagonal terdapat traktur portal yang masing-masing mengandung cabang-cabang arteri hepatica, vena porta dan ductus biliaris intra hepatic

Beberapa fungsi hati antara lain sebagai pusat metabolisme protein,

lemak dan karbohidrat, memproduksi cairan empedu, memproduksi heparin (antikoagulan darah); memproduksi protein plasma, membersihkan bilirubin dari darah, pusat detoksifikasi zat beracun dalam tubuh, membentuk sel darah merah (eritrosit) pada masa hidup janin.

Tata cara pembuatan sajian histologi hati mencit yaitu dimulai dari fiksasi (Fixation) yaitu tahap dasar pembuatan sediaan histopatologi dengan bertujuan mempertahankan susunan jaringan, menghambat terjadinya pembusukan setelah kehilangan pasokan darah. Trimming yaitu proses awal pemotongan jaringan dengan tujuan untuk membuang paraffin yang menutupi jaringan. Dehidrasi adalah proses penghilangan kandungan air yang terdapat didalam jaringan. Clearing adalah tahapan yang bertujuan untuk menjernihkan jaringan dari berbagai komponen biokimia yang dapat mengganggu pewarnaan sediaan. Impregensi/embedding adalah tahapan memasukkan jaringan yang sudah ditempatkan di embedding cassette (tempat ditaruh jaringan yang sudah dipotong) ke dalam paraffin.

METODE PENELITIAN

Penelitian ini merupakan penelitian eksperimental laboratorium post test only grup design yang menggunakan rancangan acak lengkap (RAL). Dimana penelitian ini menggunakan mencit jantan berumur 2-3 bulan dengan berat badan \pm 30gram dengan volume lambung mencit \pm 0,5 ml yang dibagi secara acak ke dalam 5 kelompok percobaan, dan dalam tiap perlakuan mencit dibagi menjadi 5 ekor mencit per kelompok dan

setiap perlakuan terdiri dari 5 pengulangan.

Pada kontrol normal hanya diberikan pakan dan aquades. Pada kontrol negatif : Diberikan pakan dan aquades serta diberikan alkohol 70% dosis 1 ml/hari. Pada perlakuan 1: Diberikan pakan dan aquades serta diberikan alkohol 70% dengan dosis 1 ml/hari dan setelah 2 jam diberikan ekstrak daun bidara dosis 100 mg/kg BB dengan dosis 0,5 ml/ekor. Pada perlakuan 2: Diberikan pakan dan aquades serta diberikan alkohol 70% dengan dosis 1 ml/hari dan setelah 2 jam diberikan ekstrak daun bidara dosis 150 mg/kg BB dengan dosis 0,5 ml/ekor. Pada perlakuan 3: Diberikan pakan dan aquades serta diberikan alkohol 70% dengan dosis 1 ml/hari dan setelah 2 jam diberikan ekstrak daun bidara dosis 200 mg/kg BB dengan dosis 0,5 ml/ekor.

Alat yang digunakan dalam penelitian ini yaitu menggunakan kandang hewan, tempat makan dan minum mencit, gavage/sonde, spidol marker, timbangan digital, maserasi, rotary evaporator, embedding cassette, mikroskop digital, nampan, scappel/pisau hangat, toples, waterbath, preparat, gunting, pinset, meja operasi, automatic stainer, histodream.

Bahan yang digunakan adalah mencit jantan (*Mus musculus*) usia 2 sampai 3 bulan, ekstrak daun bidara (*Zizipus mauritina*), alkohol 70%, etanol absolut 96%, aquades, pellet, Hematoxylin eosin, paraffin formalin 10% dan xilol.

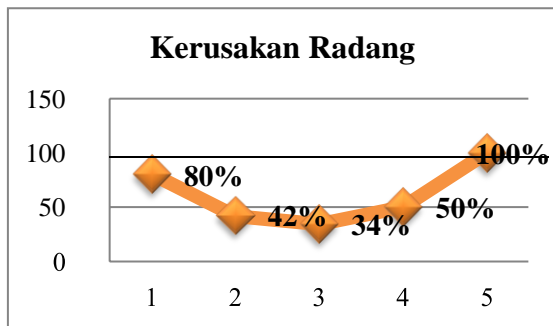
HASIL DAN PEMBAHASAN

Hasil pengamatan pada sajian histopatologi hati mencit yang diberikan alkohol dan ekstrak daun bidara yang diamati dibawah

mikroskop dengan pembesaran 20x dan 50x. Kerusakan yang akan dinilai dalam pengamatan ini adalah radang, kongesti dan nekrosis. Sel dihitung secara semikuantitatif dalam 5 lapang pandang berbeda. Tiap lapang pandang dihitung dalam bentuk dijumlah dan dirata-ratakan. Pada kerusakan radang pada histopatologi hati mencit yaitu data yang dianalisis dari SPSS 21 dengan menggunakan analisis Uji One Way ANOVA yang sudah homogenitas dan normalitas terlebih dahulu (Tabel 1).

Tabel 1 Analisis Uji One Way ANOVA

Kelompok Uji	Anova One Way (SPSS 21) sig.	Persentase Microsoft Excel %
Kelompok Normal	0,804	80%
Kelompok Negatif	0,420	42%
Perlakuan 1	0,344	34%
Perlakuan 2	0,503	50%
Perlakuan 3	1,000	100%

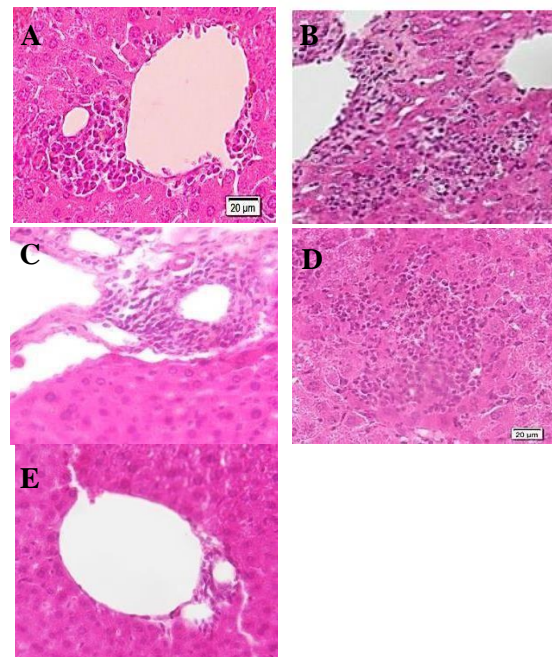


Gambar 1. Grafik batang kerusakan radang sel hati pada mencit.

Pada grafik diatas bahwa pada kontrol normal yaitu sebesar 80%, pada kontrol negatif yang diberikan perlakuan alkohol 42% dengan dosis 1ml/hari. Pada perlakuan I, perlakuan II dan perlakuan III yang diobati menggunakan ekstrak daun bidara yaitu sebesar perlakuan I 34%, perlakuan II 50% dan perlakuan III 100%.

Jadi disimpulkan bahwasanya

pada kontrol normal mengalami derajat kerusakan sebesar 80% sedangkan pada kontrol negatif yang hanya diberikan alkohol saja akan menimbulkan kerusakan pada sel hati dan menimbulkan penurunan sebesar 38% dari kontrol normal kemudian setelah diberikan ekstrak daun bidara pada perlakuan I tidak mengalami efek kenaikan tetapi mengalami penurunan sebesar 8% dan mengalami kenaikan pada perlakuan II dan perlakuan III pada kerusakan radang tersebut sebesar 16% dan 66% dari perlakuan I. Pada gambar 2 dibawah ini yaitu pada setiap kontrol yang pada pengamatan.



Gambar 2. Histopatologi kerusakan sel hati. A. Kontrol Positif; B. Kontrol Negatif; C. P1; D. P2; E. P3.

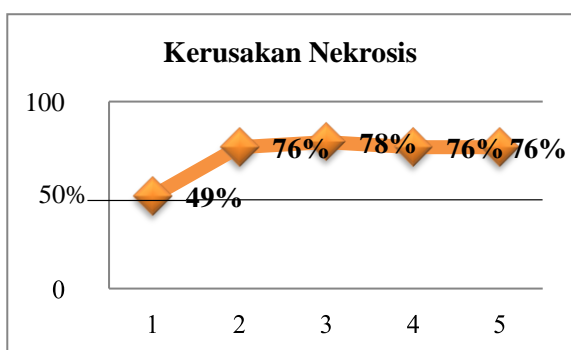
Pada gambar 2 tentang sajian histopatologi pada perbandingan kerusakan sel hati (radang) di setiap kontrol diatas yaitu radang. Radang ialah respon fisiologi lokal terhadap cedera jaringan. Infiltrasi sel radang limfosit pada vena sentralis

disebabkan karena rusaknya sel endotel yang sangat peka terhadap zat racun, peradangan pada hepar dimulai pada vena sentralis sebagai tempat penampungan darah yang berasal dari arteri hepatica dan vena porta. Akibat pembendungan ini sirkulasi darah terganggu dan dapat mengakibatkan sel hepar mengalami degenerasi hingga nekrosis karena kekurangan natrium dan oksigen.

Pada kerusakan nekrosis pada histopatology hati mencit yaitu data yang dianalisis dari SPSS 21 dengan menggunakan analisis Uji One Way ANOVA yang sudah homogenitas dan normalitas terlebih dahulu

Tabel 2 Analisis Uji One Way ANOVA

Kelompok Uji	Anova One Way (SPSS 21) sig.	Persentase Microsoft Excel %
Kelompok Normal	0,493	49%
Kelompok Negatif	0,756	76%
Perlakuan 1	0,783	78%
Perlakuan 2	0,756	76%
Perlakuan 3	0,756	76%

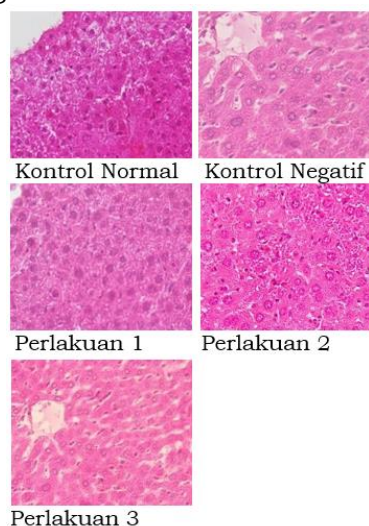


Gambar 3. Grafik batang kerusakan nekrosis sel hati pada mencit

Pada Gambar 3 terlihat pada kontrol normal yaitu sebesar 49%, pada kontrol negatif yang diberikan

perlakuan alkohol 70% dengan dosis 1ml/hari yaitu sebesar 76%. Pada perlakuan I mengalami kenaikan yaitu 78% tetapi pada perlakuan II dan perlakuan III mengalami penurunan yaitu 76%.

Jadi disimpulkan bahwasanya kontrol normal tidak terlihat kerusakan nekrosis pada histology hati mencit tersebut yang hanya sebesar 49% dan pada kontrol negatif mengalami kerusakan yaitu sebesar 27% dari kontrol normal. Pada perlakuan 1 mengalami kenaikan yaitu 2% dan mengalami penurunan kembali pada perlakuan II dan III. Pada gambar 4 dibawah ini yaitu pada setiap kontrol yang pada pengamatan Gambar 4.



Gambar 4. Histopatologi kerusakan nekrosis sel hati mencit

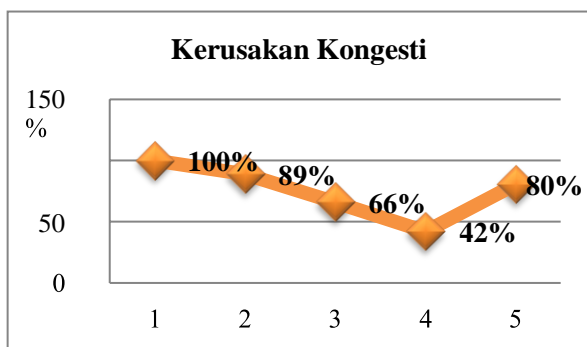
Pada gambar 4 tentang sajian histopatology pada kerusakan hati yaitu nekrosis. Nekrosis adalah degradasi atau disorganisasi seluler yang irreversibel atau kematian sel jaringan tubuh sebagai akibat pengaruh jejas, dengan perubahan morfologi yang nyata pada inti sel sebagai piknosis, karyoreksis, dan karyolisis.

Pada kerusakan kongesti pada histopatologi hati mencit yaitu data

yang dianalisis dari SPSS 21 dengan menggunakan analisis Uji One Way ANOVA yang sudah homogenitas dan normalitas terlebih dahulu.

Tabel 3 Analisis Uji One Way ANOVA

Kelompok Uji	Anova One Way (SPSS 21)	Persentas Microsoft Excel
	sig.	%
Kelompok Normal	1,000	100%
Kelompok Negatif	0,890	89%
Perlakuan 1	0,661	66%
Perlakuan 2	0,420	42%
Perlakuan 3	0,804	80%

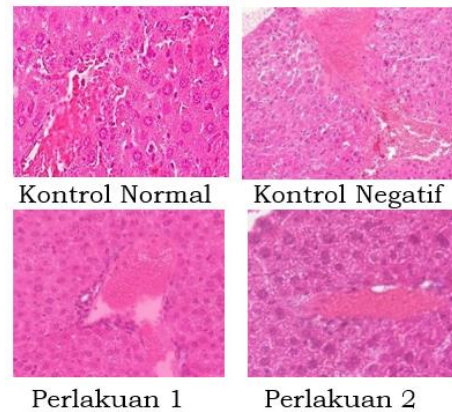


Gambar 5. Grafik batang kerusakan kongesti sel hati pada mencit.

Pada Gambar 5 terlihat bahwa pada kontrol normal 100%, pada kontrol negative yang diberikan perlakuan alkohol 70% dengan dosis 1ml/hari yaitu sebesar 89%. Pada perlakuan I dan perlakuan II mengalami penurunan setelah diberikan ekstrak yaitu 66% dan 42% dan pada perlakuan III yang diobati menggunakan ekstrak daun bidara yaitu 80%.

Jadi disimpulkan bahwasanya pada kontrol normal yang tidak diberikan alkohol dan ekstrak daun bidara yaitu sebesar 100% setelah itu

pada kontrol selanjutnya yaitu mengalami penurunan karena mengalami kerusakan sebesar 11% dari kontrol normal. Pada perlakuan I dan II tidak mengalami efek pada pengobatan malah menimbulkan kerusakan yaitu sebesar 23% dan 24%. Pada perlakuan III dengan dosis yang normal yaitu sebesar 100%, pada kontrol negative diberikan 200 mg/Kg BB mengalami penyembuhan yaitu 38% dari dosis sebelumnya. Pada gambar dibawah ini yaitu pada setiap kontrol yang pada pengamatan.



Gambar 6. Histopatologi kerusakan kongesti sel hati mencit.

Pada Gambar 6 tentang kerusakan sel hati yaitu kongesti adalah pembendungan darah yang disebabkan karena gangguan sirkulasi yang dapat mengakibatkan kekurangan oksigen dan zat gizi. Kongesti pada hati, dimulai dari vena sentralis yang kemudian meluas sampai sinusoid yang tersusun tidak teratur dan di dalamnya terdapat eritrosit yang diduga akibat pecahnya dinding sinusoid.

KESIMPULAN DAN SARAN

Terdapat pengaruh ekstrak daun bidara (*Ziziphus mauritina*) dalam mencegah kerusakan hati mencit (*Mus musculus*) yang diberi alkohol. Pada pemberian ekstrak

daun bidara (*Ziziphus mauritina*) dengan dosis yang semakin banyak memiliki efek hepatoprotektif terhadap hati mencit (*Mus musculus*) yang diberi alkohol pada kerusakan radang dan kongesti sedangkan pada kerusakan nekrosis tidak mengalami perbaikan sel hati.

REFERENSI

Ade Elha Triadayani, Dkk. "Pengaruh Logam Timbal (pb) Terhadap Jaringan Hati Ikan Kerapu Bebek (*Cromileptes altivelis*) "Maspari Journal .2010

Adelea Tasya Putri, "Struktur Anatomi Fetus Dari Induk Mencit (*Mus musculus*) Yang Diinduksi Ekstrak Daun Jeruju (*Acanthus ilicifolius*) Secara Oral", Skripsi. 2018

Adi Bintoro et.al."Analisis dan Identifikasi Senyawa Saponin Dari Daun Bidara". Jurnal ITEKIMIA.Vol.2 No.1.2017.

Adnyana Putra."Pengaruh Alkohol Terhadap Kesehatan".Semnas FMIPA UNDIKSHA. 2012

Ahri Maulida, Dkk. " Pengaruh Pemberian Vitamin C Dan E Terhadap Gambaran Histologis Hepar Mnecit (*Mus musculus*) Yang Dipajankan Monosodium Glutamat (MSG). "Saintia Biologi . 2013.

Annisa Agata, Dkk. "Respon Histopatologis Hepar Mencit (*Mus musculus*) Yang Diinduksi Benzo (a) Piren Terhadap Pemberian Taurin Dan Ekstrak Daun Sirsak (*Annona muricata*)"Jurnal Natur Indonesia. Vol.16. No.2. 2016

Ap Widigdo, Dkk. "Pengaruh Pemberian Dosis Bertingkat Madu Terhadap Gambaran Mikroskopis Hepar Pada Mencit Strain Balb/c Jantan Yang Diberi Paparan Asap Rokok

"Tesis . 2014 .

Arief Niendya W, Dkk. "Rasio Bobot Hepar Tubuh Mencit (*Mus musculus*) Setelah Pemberian Diazepam, Formalin dan Minuman Berakohol "Buletin Anatomi dan Fisiologi Vol.19. No.1.2011

Arif Rachman,"Isolasi Dan Identifikasi Senyawa Saponin Ekstrak Metanol Daun Bihanong", Jurnal Online Mahasiswa (JOM) Bidang Farmasi, Vol.1, No.1, 2015.

Arina Ulfa, Pengaruh Pemberian Ekstrak Buah Kersen (*Muntingia calabura*) Dosis Bertingkat Terhadap Gambaran Histopatologi Hepar Mencit BALB/C Yang Hiperuresimia, Karya Tulis Ilmiah. 2015.

Arum Siwiendrayanti, Hubungan Riwayat Paparan Petsida Dengan Kejadian Gangguan Fungsi Hati (Studi pada Wanita Usia Subur di Kecamatan Kersana Kabupaten Brerebes, Jurnal Kesehatan Lingkungan Indonesia, Vol.11, No.1, 2012,

Campbell, Biologi Edisi Kedelapan Jilid 3, Jakarta:Erlangga, 2008

Chairul Anwar. "Internalisasi Semangat Nasionalisme Melalui Pendekatan Habitulasi (Persepektif Dilsafat Pendidikan)". Jurnal Studi Keislaman.Vol. 14. No.1. 2014

Chairul Anwar. "Learning Value At Senior High School Al – Kautsar Lampung For The Formation Of Charachter". Journal Of Education And Practice. Vol. 6. No.9.2015

Chairul Anwar. "The Effectiveness Of STEM Learning: Scientific Attidues And Students Conceptual Understanding". Journal Of Physic.2020

Christianto Adhy Nugroho,

- “Pengaruh Minuman Berakohol Terhadap Jumlah Lapisan Sel Spermatogenik Dan Berat Vesikula Seminalis Mencit. Jurnal Ilmiah Widya Warta.No.1.2009.
- Elok Hayati,Kamila, et.al. Fraksinasi Dan Identifikasi Senyawa Tanin Pada Belimbing Wuluh.Jurnal Kimia, Vol.4, No. 2. 2010.
- Galuh Gondo Kusumo. Identifikasi Senyawa Tanin Pada Daun Kemuning (*Murraya panicullata*) Dengan Berbagai Jenis Pelarut Pengekstraksi. *Journal of Phamarcy and Scienc*, Vol.2, No. 1.2017.
- Hanifah Solin. “Formulasi Sediaan Masker Gel Peel Off Dari Ekstrak Daun Bidara. “Karya Tulis Ilmiah . 2019.
- Hardyanti Eka Putri. “Uji Toksitas Akut Etanol Daun Bidara Terhadap Gambaran Morfologi Dan Histologi Hati Mencit Jantan “Skripsi . 2016.
- Hendri et.al.”Tingkat Kerusakan Hepatosit Mencit Yang Diinduksi Alkohol 40%”. *Protobiont*. Vol 6.No 1. 2017.
- Khintan Kamila, Efektivitas Ekstrak Tanaman Bidara Upas (*Ziziphus spinachristi*) Terhadap Pengendalian Bakteri *Staphylococcus aureus*, Skripsi, 2019
- Malida Magista, et.al. Pengaruh Lama Perendaman dan Jenis Minuman Berakohol Bir dan Tuak Terhadap Kekerasan Email Gigi Manusia (In Vitro). Artikel Penelitian. Vol.21. No.1.2014.
- Maria Faradisa. Uji Efektivitas Antimikroba Senyawa Saponin Dari Batang Tanaman Belimbing Wuluh (*Averrohaa blimbi*). Skripsi. 2008.
- Maryati Abd Gafur, et.al. Isolasi Dan Identifikasi Senyawa Flavonoid Dari Daun Jamblang. Vol.14. No.2.2013
- Maya Nadira Yasmine, Dkk. “Efek Pemberian Minyak Atsiri Umbi Rumput Teki (*Cyperus rotundus*) Terhadap Gambaran Hstopatologi Hepar Tikus Putih Yang Diinduksi alkohol “Majority. Vol.7. No.1. 2018.
- Muhammad Nasir. “Keanekaragaman Jenis Mamalia Kecil (Famili Muridae) Pada Tiga Habitat Yang Berbeda Di Lhokseumawe Provinsi Aceh”. *Bioleuser*. 2017
- Nabila Aulia Hasanudin. “Efek Pemberian Ekstrak Biji Jarak Pagar (*Jatropha curcas*) Terhadap Kadar Protein VEGF Dan Gambaran Histopatology Vena Sentralis Jaringan Hepar”. Skripsi. 2016
- Nurul Hikmah Ashiri. “Uji Aktivitas Dan Identik Senyawa Kimia Antibakteri Ekstrak Etanol Daun Bidara Terhadap Beberapa Bakteri Patogen “Skripsi. 2016
- Rina Widianan et.al. Efek Toksik Dan Teragonik Ekstrak Brotowali Terhadap Sistem Reproduksi Dan Embrio Mencit.*BioConcetta*, Vol.II, No.1.2016
- Sih Wahyuni Raharjeng. Identifikasi Morfologi Bidara (*Ziziphus mauritnia*) Di Wilayah Sidoarjo. *Jurnal Farmasi Indonesia Afademis*. Vol.1. No.2. 2020.
- Siti Hadijanah. Uji Toksitas Ekstrak Etanol Daun Bidara (*Ziziphus mauritnia*) Terhadap Larva Udang (*Artemia salina*) Dengan Metode Brine Shrimp Test (BST). *Karya Tulis Ilmiah*. 2018.
- Syafruddin Ilyas.“ Evaluasi Kualitas Spermatozoa Dan Jumlah Turunan Mencit Setelah Pemberian Tuak “. *Semirata 2013 Fmipa Unila*. . Vol.1. No.1. 2013.
- Taufiq. “Aktifitas Efek Anti Mikroba

Ekstrak Etanol Daun Bidara
Laut (*Ziziphus mauritnia*)
Terhadap Pertumbuhan *Candida*
albicans Dan *E.coli*” Jurnal
Kesehatan. Vol. 2 No.1 2018